ISSN 2317-5079

Centro Universitário Uninovafapi
Revista Interdisciplinar
Volume 11 - número 1 – jan. fev. mar. 2018

PESQUISA

Avaliação da biocompatibilidade do cimento de Portland e MTA, acrescidos do cimento ahplus. Estudo em subcutâneo de ratos

Evaluation of biocompatibility of mta and portland cement, added with ah plus cement. Study in rat subcutaneous

La biocompatibilidad del mta y cemento portland, cemento ahplus añadió. Estudio en ratas por vía subcutânea

Lucas Fernandes Falcão[1], Paulo Renato de Araújo e Silva[2], Daniel Fernandes Falcão[3], Lucielma Salmito Soares Pinto[4], Carlos Alberto Monteiro Falcão[5]

RESUMO

O objetivo do trabalho foi avaliar as respostas teciduais provenientes da implantação de tubos de polietileno contendo os cimentos de Portland e MTA Angelus® acrescidos do cimento resinoso AH Plus® em tecido subcutâneo de ratos. Vinte seis ratos (*Rattus norvegicus)* foram numerados aleatoriamente. Os animais de 1 a 10 receberam implante de 2 tubos de polietileno contendo MTA e MTA acrescido do cimento AH Plus, os quais permaneceram por 7 e 50 dias. Os animais de 11 a 20 receberam implante de 2 tubos contendo cimento de Portland acrescido do cimento AH Plus. Os animais de 21 a 26 receberam o implante de 2 tubos vazios (Controle). Decorrido os períodos, os animais foram sacrificados, as peças teciduais removidas e submetidas a processamento histológico (Hematoxilina/Eosina). A análise histológica semi-quantitativa foi realizada de forma cega, com o emprego de microscópio óptico comum. Após 7 dias todos os materiais testados induziram reposta infamatória de discreta a moderada. Aos 50 dias, os materiais testados induziram resposta inflamatória insignificante, exceto em casos que apresentaram dispersão de material, com discreta resposta inflamatória restrita ao contato com o material. Pode-se concluir que a adição do cimento AH Plus® aos cimentos MTA Angelus® e Portland não influenciou no comportamento biológico dos mesmos, uma vez que não houve diferença estatística entre os materiais (p>0,05). **Descritores:** Biocompatibilidade, agregado de trioxido mineral, cimento retrobturador.

ABSTRACT

The objective of this study was evaluate the tissue response derived the deployment of polyethylene tubes containing Portland and MTA Angelus® cement added of the resin cement AH Plus® in subcutaneous tissue of rats. Twenty-six rats (*Rattus norvegicus*) were randomly numbered. The 1-10 animals received implants of two polyethylene tubes containing MTA and MTA added of AH Plus, which remained for 7 and 50 days. Animals 11-20 received an implant of two tubes containing Portland cement added of AH Plus. Animals 21-26 received the implant of two empty tubes (Control). After those periods, the animals were sacrificed, the tissue pieces removed and subjected to histological processing (hematoxylin / eosin). The semi-quantitative histological analysis was performed in a blinded form, by the use of common light microscope. After 7 days all materials tested induced slight to moderate inflammatory response. After 50 days, the materials tested induced insignificant inflammatory response, except in cases that showed a spread of material, with mild inflammatory response restricted to contact with the material. It can be concluded that the addition of AH Plus® cement to MTA Angelus® and Portland cement did not influence the biological behavior of the same, since there was no statistical difference between the materials (p> 0.05). **Descriptors:** Biocompatibility, mineral trioxide aggregate, root-end filling.

RESUMEN

El objetivo de este estudio fue evaluar la respuesta de los tejidos de la implementación de los tubos de polietileno que contienen cemento Portland y el MTA Angelus ® más el cemento de resina AH Plus ® en el tejido subcutáneo de ratas. Veinte y seis ratas (Rattus norvegicus) fueron numeradas aleatoriamente. Los animales recibieron implantes 1-10 de dos tubos de polietileno que contienen MTA y el MTA más AH Plus, que se mantuvo durante 7 y 50 días. Animales 11-20 recibió un implante de dos tubos que contienen cemento Portland Plus Plus AH. Animales 21-26 recibido el implante de dos tubos vacíos (de control). Después de esos períodos, los animales fueron sacrificados, los trozos de tejido eliminado y se somete a procesamiento histológico (hematoxilina / eosina). El análisis histológico semi-cuantitativa se realizó en un ensayo ciego, mediante el uso de microscopio de luz común. Después de 7 días todos los materiales a prueba la respuesta inflamatoria inducida con leve a moderada. Después de 50 días, los materiales probados respuesta inflamatoria inducida insignificante, salvo en los casos que mostraron una propagación de material, con una respuesta inflamatoria leve restringido a ponerse en contacto con el material. Se puede concluir que la adición de cemento AH Plus ® ® cemento MTA Angelus y Portland no influyó en el comportamiento biológico de los mismos, ya que no había ninguna diferencia estadística entre los materiales (p> 0,05). **Descriptores:** Biocompatibilidad, mineral trioxido agregado, cemento de obturación retrógrada.

[1] Graduado em Odontologia; Aluno do Programa de Mestrado profissionalizante em Endodontia SLMandic. [2] Graduado em Odontologia; Especialista em Endodontia - POS-DOC. [3] Graduado em Odontologia; Aluno do Programa de Mestrado em Odontologia UFPI. [4] Professora Adjunta do curso de Medicina FACIME/UESPI. [5] Professor Adjunto do curso de Odontologia da Faculdade NOVAFAPI e Professor Adjunto do curso de Odontologia da UESPI.

INTRODUÇÃO

A Endodontia tem sofrido intensa evolução, tanto no campo biológico quanto nos procedimentos técnicos, e os índices de sucesso do tratamento endodôntico tem aumentado, permitindo às estruturas dentárias acometidas manterem-se em a harmonia com o sistema estomatognático. Contudo, a despeito do surgimento de novas técnicas e materiais, os tratamentos de canais radiculares, basicamente, são realizados através de passos operatórios técnicos, estando sujeitos a falhas, acidentes e variados tipos de complicações em sua execução clínica, afetando o prognóstico do tratamento (HOLLAND et al., 2002).

Foi lançado no mercado odontológico o Agregado Trióxido Mineral (MTA) com intuito de encontrar substância que apresentem propriedades físico-químicas e biológicas capazes de induzir a reparação tecidual e de devolver as estruturas dentárias perdidas. Biocompatibilidade, adaptação marginal, tempo de presa, radiopacidade, estabilidade dimensional, força de compressão, adesão às paredes dentinárias, capacidade antimicrobiana, capacidade de estimular a formação de barreira de tecido mineralizado e capacidade de selamento marginal adequado, prevenindo infiltrações, definem este material (HOLLAND et al., 2000).

O MTA apresenta uma propriedade incomum aos outros materiais odontológicos, que é a possibilidade deste ser empregado em meio bucal na presença de fluidos (sangue). Holland et al. (2002) e Torabinejad e Chivian (1999), destacam os bons resultados obtidos com MTA. A capacidade seladora deste material explica a sua indicação no tratamento de perfurações radiculares laterais e de assoalho da câmara pulpar na região de furca, capeamento pulpar, pulpotomia e retrobturação.

Foi constatado que o cimento de portland (cimento de construção) apresenta características macro e microscópicas, composição, ação antimicrobiana e ph semelhantes ao do cimento MTA, com exceção de que o cimento de Portland não apresenta o radiopacificado (DUARTE et al., 2002).

O MTA é um material que apresenta vantagens sobre outros materiais em procedimentos que envolvam reparação de raiz, estimulação de cementoblastos e cicatrização óssea. (SCHWARTZ et al., 1999). Entretanto, existem características consideradas limitantes por dificultarem sua aplicação clínica. Essas limitações estão relacionadas principalmente à dificuldade de manipulação do cimento (BOGEN; KUTTLER, 2009; PARIROKH; TORABINEJAD, 2010; EL-MA'AITA et al., 2012; GAVA, 2011). O Cimento resinoso AH Plus, quando comparado com outros cimentos endodônticos, apresenta bom comportamento biológico, sendo pouco citotóxico, não interferindo no processo de cicatrização tecidual (IRENO et al., 2009; OKINO NETO et al., 2010; VALENÇA et al., 2009).

A associação do MTA com um material que melhore suas propriedades físicas sem, contudo, alterar a sua biocompatibilidade e a indução ao reparo, pode melhorar a sua performance como material retro-bturador.

O objetivo do presente estudo é avaliar a biocompatibilidade do material retro-obturador MTA e cimento de Portland, acrescido do cimento endodôntico resinoso AH Plus, em subcutâneo de ratos.

METODOLOGIA

A amostra consistiu de 26 Ratos (*Rattus norvegicus)* Linhagem Wistar, machos, pesando, em média, 300 gramas, provenientes do Biotério da Faculdade NOVAFAPI. Os animais foram mantidos em gaiolas plásticas individuais, alimentados com ração balanceada e água *ad libitum*. Previamente ao início do experimento, o projeto foi submetido à apreciação do comitê de ética e pesquisa em animais.

Foram testados os cimentos: MTA Angelus e Cimento de Portland associados ou não ao cimento resinoso AH Plus, numa proporção de 70% de peso dos cimentos MTA e Portland para 30% de Cimento AH Plus, obtidos através de balança de precisão (marte AL500, Balanças e Aparelhos de precisão Ltda São Paulo-SP). A manipulação foi realizada sobre uma placa de vidro estéril, com auxílio de uma espátula nº 24, até obter-se uma mistura homogênea.

Os cimentos MTA Angelus e Portland foram manipulados com água destilada, conforme orientação do fabricante (MTA Angelus) enquanto que, na associação dos materiais, foram utilizados o MTA e Portland juntamente com o cimento AH Plus. Os cimentos foram inseridos em tubos de polietileno.

Utilizou-se tubos de polietileno com 1,5 milímetros de diâmetro interno, obtidos a partir de sonda uretral número 3 (EMBRAMED® Ind. E Com. LTDA-São Paulo). Após dos cortes, uma das extremidades de cada tubo foi selada com uma pinça clínica previamente aquecida em lâmpada a álcool. O vedamento foi testado através da introdução de água destilada com auxílio de uma seringa de plástico descartável. Esta extremidade foi arredondada com ponta abrasiva, em baixa rotação, obtendo-se uma superfície lisa, para que não haja interferência na resposta tecidual, após a sua implantação (ESTRELA, 2005).

Estes tubos de polietileno foram esterilizados em autoclave e preenchidos com os cimentos endodônticos testados com auxílio de espátula de inserção. Os excessos dos cimentos foram removidos com gaze estéril e, Imediatamente, implantados em tecido subcutâneo de ratos (FALCÃO, 2011).

A amostra consistiu de 26 Ratos (*Rattus norvegicus)* Linhagem Wistar, machos, pesando, em média, 300 gramas, provenientes do Biotério da Faculdade NOVAFAPI. Os animais foram mantidos em gaiolas plásticas individuais, alimentados com ração balanceada e água *ad libitum*.

Os ratos foram numerados aleatoriamente de 1 a 26 onde cada animal recebeu o implante de 2 tubos de polietileno contendo os materiais os quais permaneceram por 7 e 50 dias.

Os animais numerados de 1 a 5 MTA; MTA + AH Plus por 7 dias ; 6 a 10 MTA; MTA +AH Plus por 50 dias; 11 a 15 Portland; Portland + AH Plus por 7 dias; 16 a 20 Portland; Portland + AH Plus por 50 dias. Os animais numerados de 21 a 23 receberam tubos de polietileno vazios por 07 dias, enquanto que os animais 24, 25 e 26 receberam os mesmos tubos vazios por 50 dias, caracterizando o grupo controle.

Os espécimes foram anestesiados pela via intramuscular, com Francotar* - anestésico geral (0,008ml/100grs) e Virbaxyl* - relaxante muscular e sedativo (0,004ml/100grs), sendo mantidos na gaiola até a comprovação do efeito dos medicamentos e em seguida, realizada tricotomia manual, na região dorsal.

Na linha média, eqüidistante à inserção da cauda e da cabeça do animal, foi feita duas incisões transversais, de aproximadamente 2 mm de comprimento, com tesoura cirúrgica de ponta fina. Com o auxílio de uma tesoura de ponta romba, o tecido subcutâneo foi divulsionado lateralmente, formando duas lojas cirúrgicas (uma

de cada lado) nas quais foram acomodados os implantes.

Decorridos os períodos de 7 e 50 dias, os animais foram anestesiados, foi realizada nova tricotomia, repetidas as incisões e divulsão cuidadosa. Com auxílio de uma tesoura cirúrgica, foram removidos os fragmentos teciduais (tecido cutâneo, subcutâneo e tubo de polietileno), com suficiente margem de segurança. Em seguida, os animais foram sacrificados através de sobredose anestésica de hidrato de cloral a 10% (100ml de água deionizada/10gr de hidrato de cloral), por via intraperitoneal e armazenados para posterior incineração.

Os fragmentos teciduais foram esticados em papel filtro e imersos em formol de Lillie tamponado Ph = 7,4, permanecendo em processo de fixação por 96 horas. Após este período, foram lavados em água corrente, durante 24 horas.

Em seguida, os fragmentos foram desidratados em álcool de concentrações crescentes (70, 80, 90ºGL e absoluto), diafanizados em álcool/xilol e xilol, e incluídos em parafina. Após a obtenção do bloco, os tubos de polietileno foram removidos. Os blocos foram levados ao micrótomo rotatório, para a execução de cortes semi-seriados, com 5 micrômetros de espessura. Após a confecção de lâminas, a coloração foi feita com Hematoxilina/Eosina.

Após o processamento histológico de rotina a área da abertura do tubo contendo o material testado foi avaliada. Foram observadas as seguintes ocorrências: presença ou ausência de necrose; frequência e intensidade de células inflamatórias; presença e qualidade da cápsula fibrosa; vascularização, através da presença e forma de apresentação dos vasos sanguíneos; atividade fagocitária (macrófagos e células gigantes multinucleadas) e dispersão do material testado.

Como critério, foram observados se os planos de corte passaram pela abertura do tubo, incluído a interface entre o tecido conjuntivo e o material testado. Os cortes utilizados estavam livres de artefatos histológicos que comprometessem a avaliação. As lâminas que não preencheram estes requisitos foram repostas.

A análise histológica ocorreu no critério "cego", realizado por 01 examinador, com o emprego de microscópio óptico de luz (Coleman N200T Coleman equipamentos para laboratório Com. e Ind. Ltda – Santo André. SP) com aumento de até 400 vezes.

As lâminas foram fotografadas para documentação e avaliação dos resultados, os quais foram obtidos a partir da análise subjetiva e comparativa do grau de irritação ao tecido conjuntivo do dorso dos ratos provocados por cada um dos materiais implantados junto à abertura tubular para as lâminas coradas com hematoxilina-eosina.

Os critérios de avaliação dos eventos histológicos no presente trabalho seguiram os seguintes parâmetros, conforme Costa e Sousa, (2005); Perassi et al. (2008):

I. Quanto à intensidade do infiltrado inflamatório: a qual foi graduada em não significativa (0), discreta (1), moderada (2) e intensa (3). Os critérios utilizados para graduar a intensidade do infiltrado inflamatório estão expostos na Tabela 1 (*ISO* 10993-3, 1992);
II. Quanto à formação e características de tecido fibroso em torno da abertura do tubo de polietileno: ausente (0), discreto (1), moderado (2), e espesso (3). Os critérios atribuídos às características do tecido fibroso estão na Tabela 2;
III. Quanto à dispersão do material obturador à distância da abertura do tubo de polietileno: não disperso (0), levemente disperso (1), e disperso (2). Os critérios atribuídos à dispersão do material estão na Tabela 3.

Os resultados foram catalogados, importados para o Programa Microsoft Office Excel 2007 e submetido à análise estatística na qual aplicado o teste T de Student.

RESULTADOS

Os materiais retro-obturadores do sistema de canais radiculares devem possuir, entre outras, a propriedade de não estimular a resposta inflamatória e, caso estimule, que esta resposta se desenvolva em parâmetros que permitam o organismo isolar o material obturador do tecido conjuntivo através da formação de cápsula fibrosa após o período inicial pós-obturação, e não persistam ativando o tecido conjuntivo formando um intenso infiltrado inflamatório impedindo ou retardando o início do reparo (PERASSI, 2004).

Cada material testado foi aplicado em 5 animais e permaneceu por períodos de 7 e 50 dias, quando os animais foram sacrificados. De cada animal foram obtidas 05 lâminas para cada material testado, sendo que 1 lâmina abrigou 2 cortes histológicos os quais foram analisados por um examinador em microscópio óptico calibrado, e foram atribuídos os escores, seguindo os parâmetros definidos anteriormente.

Para cada material foram obtidos 05 escores (um para cada espécime), obtendo um escore para cada material nos períodos de 07 e 50 dias. Os resultados foram submetidos à análise estatística através dos testes T para comparação das médias de dois materiais em um mesmo período (07 ou 50 dias) e para comparação das médias do mesmo cimento em períodos diferentes

MTA Angelus®

Aos 07 dias, observou-se presença de moderada quantidade de infiltrado inflamatório com presença de macrófagos, desarranjo do tecido conjuntivo subcutâneo e proliferação de vasos próximos à abertura do tubo. Foi observada pequena dispersão de material obturador restrito à entrada do tubo de polietileno. Aos 50 dias não foi observado infiltrado inflamatório nas proximidades da abertura do tubo compatível com cicatrização tecidual normal. Quantidade significante de substância intercelular fibrosa com pequena dispersão de material retrobturador, restrito à abertura do tubo de polietileno. A figura 01 ilustra este resultado.

MTA Angelus® + AH Plus®

Em 7 dias observou-se presença de moderada quantidade de infiltrado inflamatório, sendo evidente a presença de neutrófilos, grande quantidade de macrófagos e neoformação de vasos. Houve dispersão de material na área próximo a abertura do tubo de polietileno. Aos 50 dias, foi observado pequena quantidade de macrófagos com discreta formação de tecido fibroso, havendo equilíbrio entre a população celular e a substância intercelular. Dispersão de material retrobturador além da abertura do tubo de polietileno e da cápsula fibrosa. . Conforme pode ser observado na figura 02.

Cimento de Portland

Foi encontrado moderada quantidade de neutrófilos e macrófagos, havendo discreto desarranjo do tecido conjuntivo subcutâneo e presença de proliferação de vasos com dispersão de material retrobturador nas proximidades da abertura do tubo de polietileno aos 07 dias. Em 50 dias houve presença de pequena quantidade de infiltrado inflamatório havendo presença de células gigantes e macrófagos restritos à abertura do tubo de polietileno. Houve formação de cápsula fibrosa discreta e pequena quantidade de material retrobturador disperso próximo a abertura do tubo de polietileno. Conforme ilustra a figura 03.

ISSN 2317-5079

Cimento de Portland + AH Plus®

No período de 07 dias, foi encontrado quantidade significante de células inflamatórias predominando macrófagos com proliferação de vasos sem presença de tecido fibroso intercelular, com presença de material retrobturador apenas na abertura do tubo de polietileno. Com 50 dias houve presença de discreta quantidade de infiltrado inflamatório, com presença de neutrófilos, e macrófagos na região correspondente a abertura do tubo. Houve também proliferação de vasos sanguíneos e formação de tecido fibroso predominante na substância intercelular. Percebeu-se também dispersão de material retrobturador nas proximidades da abertura do tubo e alem da cápsula fibrosa, (figura 04).

Controle

Em 7 dias houve presença de pequena área de infiltrado inflamatório com discreta quantidade de macrófagos, com proliferação de vasos porém as características do tecido conjuntivo subcutâneo ainda são identificáveis. Aos 50 dias, foi observado proliferação de vasos e grande quantidade de substância intercelular fibrosa compatível com área de cicatrização normal.

Tabela 4: Médias gerais das variáveis infiltrado inflamatório, Formação de tecido Fibroso e dispersão de Material.

GRUPOS	MTA Angelus		MTA Angelus + AH Plus		Cimento de Portland		Cimento de Portland + AH Plus		Controle	
DIAS	7	50	7	50	7	50	7	50	7	50
VARIAVEIS INF.INF.	1,6	0,4	1,6	0,6	1,4	1	1,8	1,4	1,3	0
TEC. FIBROSO	0,2	1	0	0,2	0,2	0,8	0	0,8	0	1,8
DISP. MAT	0,2	0,4	0,6	1	0,6	0,4	0,4	1,2	0	0

Fonte: pesquisa direta.

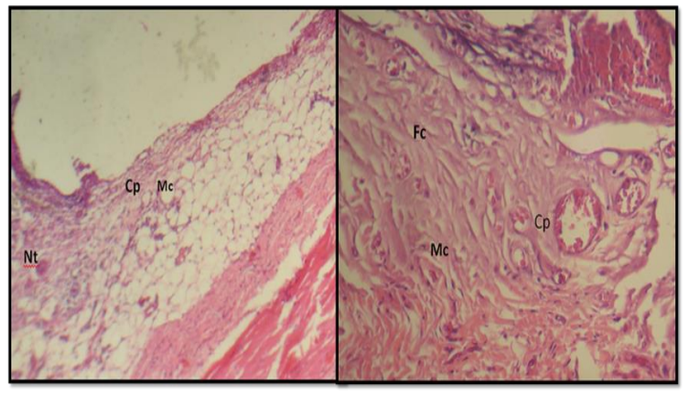

FIGURA 1. A MTA Angelus aos 07 dias – moderado infiltrado inflamatório, presença de macrófagos (Mc)e alguns neutrófilos (Nt) e proliferação de vasos. B- MTA Angelus aos 50 dias - quantidade significante de substancia intercelular fibrosa (Fc), proliferação de vasos (Cp).

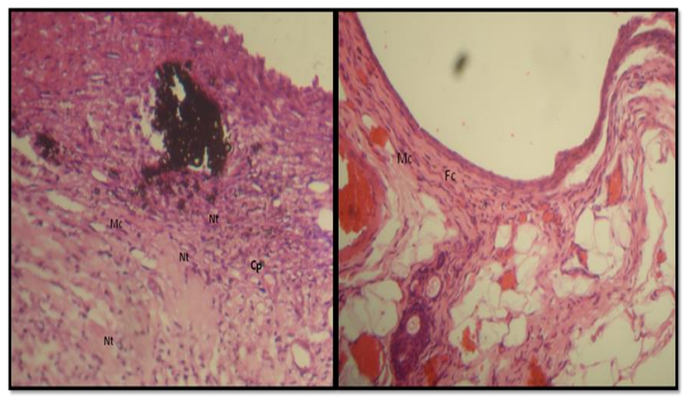

FIGURA 02: A - MTA + AH Plus aos 07 dias – presença de infiltrado inflamatório em volta do material disperso. Presença de macrófagos(Mc) e neutrófilos(Nt) e proliferação de vasos(Cp). B-5 MTA + Portland aos 50 dias – poucas células mononucleadas (Mc), formação de tecido fibroso.

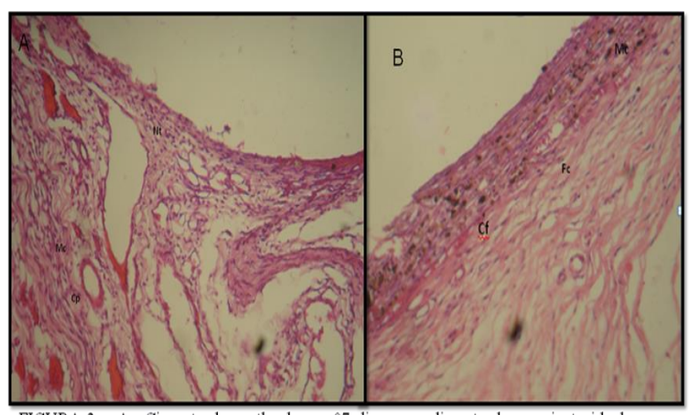

FIGURA 3 – A –Cimento de portland aos 07 dias, com discreto desarranjo tecidoal pequena quantidade de macrófagos (Mc)e neturófilos(Nt). B –Cimento de Portland aos 50 dias formação de capsula fibrosa. Observe material disperso na região de abertura do tubo.

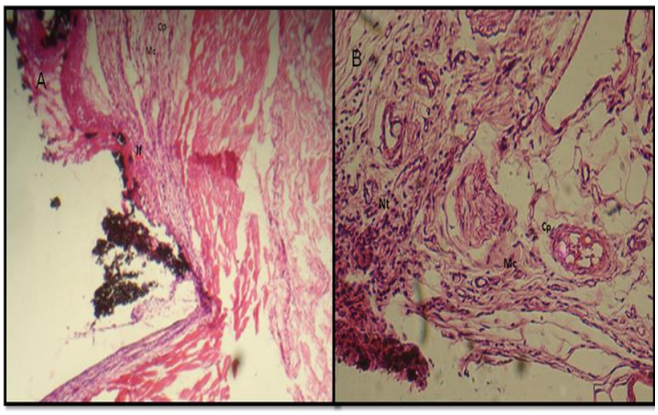

FIGURA 4: A - Portland +AH plus aos 07 dias – Observe quantidade significante de células inflamatórias, principalmente na região de dispersão de material. B- Portland + Ahplus aos 50 dias, com discreta quantidade de infiltrado inflamatório, neutrófilos e macrófagos na região correspondente a abertura do tubo, onde houve dispersão de material. Proliferação de vasos sanguíneos e formação de tecido fibroso.

DISCUSSÃO DOS DADOS

Diferentes metodologias têm avaliado a biocompatibilidade de cimentos obturadores e retrobturadores de canais radiculares como os implantes em tecido subcutâneo de camundongos (PERASSI et al., 2008), ratos (GOMES-FILHO et al., 2009) e cobaias (PORTELA, 2006). Para tanto, são utilizados diferentes materiais e maneiras, tais como em tubos de teflon (ECONOMIDES et al., 1995); tubos de polietileno (HOLLAND et al., 1971; TORNECK 1966; TORNECK 1967), tubos de silicone (ZMENER et al., 1990), em lamínulas de vidro (CAMARGO, 1993), diretamente no tecido ósseo (PASCON et al., 2001; PERTOT et al., 1992), culturas de células L929 (ARAKI et al., 1994), através da liberação de cromo (BARBOSA et al., 1993), por meio do teste *Skin Window* (BERBERT; CONSOLARO, 1994), pela liberação de óxido nítrico (QUEIROZ, 1997), através da liberação de peróxido de hidrogênio e alteração morfológica de macrófagos (LEONARDO, 1997).

A metodologia que utiliza a implantação de materiais odontológicos em tecido subcutâneo de pequenos animais é a mais utilizada atualmente, sendo um método padronizado, facilitando a reprodutividade, e que permite um maior controle, por ter menor número de variáveis (HAUMAN; LOVE 2003; VIOLA et al., 2012).

Olsson et al. (1981) afirmaram que o implante de materiais em tecido conjuntivo é um teste adequado para a avaliação da compatibilidade, sendo recomendado antes da realização de testes específicos. Segundo os autores, as reações inflamatórias apresentam as mesmas características em todos os tecidos conjuntivos.Estes testes permitem a utilização de animais com menor expectativa de vida como camundongos, ratos, porquinhos da índia e coelhos. O presente trabalho optou pelo *Rattus norvegicus* por este ser um mamífero que se reproduz rapidamente, apresenta os mesmos sistemas e órgãos dos humanos, além de baixo custo e tamanho compatível para dois implantes evitando que um material possa interferir no resultado do outro (OLSSON et al., 1981; SILVA et al., 2009; KHASHABA et al., 2011; MARQUES et al., 2011; MUTOH;TANI-ISHII, 2011).

O trabalho utilizou sub-grupos com 05 animais para cada cimento testado nos períodos de 07 e 50 dias, conforme Davini et al. (2008), Perassi et al. (2008) e Falcão (2011), tendo como referência a lei nº 11.794, de 8 de Outubro de 2008, que recomenda que o número de animais utilizados em um trabalho de pesquisa seja o mínimo indispensável para produzir um resultado conclusivo.

Os tubos de polietileno utilizados na metodologia empregada neste trabalho são indicados por pesquisadores, como Torneck (1966), Malloy et al. (1992), Sousa et al. (2006), Queiroz (2008) e Perassi et al. (2008), os quais demonstraram a aceitabilidade desse material para a realização dos implantes em subcutâneo de ratos, largamente utilizados (COSTA et al., 2005; OZBAS, DINAR, 1996; PASCON et al., 2000).

A inflamação representa um mecanismo de defesa dos tecidos conjuntivos, que consiste de respostas vasculares, ativação e migração de

leucócitos (ROBINS; COTRAN, 2005). A destruição ou neutralização do agente agressor está relacionada com a mobilização de células sanguíneas e de substâncias para a área afetada. Para tanto, a participação do aparelho circulatório é fundamental, sobretudo, da microcirculação em função da permeabilidade das vênulas e capilares (CONSOLARO, 2009).

Aos sete dias, o cimento MTA apresentou moderada quantidade de infiltrado inflamatório com presença de macrófagos, desarranjo do tecido conjuntivo subcutâneo e proliferação de vasos próximos à abertura do tubo. Foi observada pequena dispersão de material obturador restrito à entrada do tubo de polietileno. Não houve diferença estatística quando comparado com o grupo controle, de acordo com Olsson et al. (1981) e Perassi et al. (2004), na qual a resposta inflamatória aos materiais decorridos o prazo de sete pode estar mascarada pelo procedimento cirúrgico durante o implante dos tubos. Aos 50 dias foi observado nos espécimes que receberam MTA, quantidade significativa de substância intercelular fibrosa caracterizando cicatrização tecidual normal e pequena dispersão de material retrobturador restrito à abertura do tubo de polietileno. Não houve diferença estatística com o grupo controle, resultados similares foram obtidos por Vita et al (2008), Bernabé et al (2005) e Lalis et al (2009), levando em consideração que um material para ser biocompativel e induzir a reparação tecidual deverá apresentar um ph alcalino e liberar íons cálcio, que são propriedades características do MTA (HOLLAND et al., 2002; MOTA et al. 2010).

A resposta tecidual frente ao cimento de Portland foi moderada aos 07 dias, havendo discreto desarranjo do tecido conjuntivo subcutâneo, proliferação de vasos e dispersão de material retrobturador nas proximidades da abertura do tubo de polietileno. Não houve diferença estatística com o grupo controle e com o grupo que permaneceu com MTA Angelus por 7 dias.

Aos 50 dias com o cimento de Portland foi observada a presença de pequena quantidade de infiltrado inflamatório havendo presença de células gigantes e macrófagos restritos à abertura do tubo de polietileno, onde houve dispersão do material e formação de cápsula fibrosa. Não houve diferença e estatística com o grupo controle e com o grupo que permaneceu com o MTA Angelus® pelo período de 50 dias.

A semelhança observada entre os resultados obtidos com o MTA e cimento de Portland é explicada pela similaridade química, física e biológica entre os materiais em questão, uma vez que a única diferença entre a composição química destes é a presença do radiopacificador óxido de bismuto no MTA Angelus®.(DUARTE et al., 2002; HOLLAND et al., 2002; ARAÚJO, 2007; MARTINEZ LALIS et al., 2009; BORTOLUZZI, 2005)

MTA Angelus associado ao AH Plus® apresentou em 7 dias moderada quantidade de infiltrado inflamatório, presença de células mononucleadas e neoformação de vasos. Houve dispersão de material na área próximo a abertura do tubo. Aos 50 dias houve significativa redução da resposta inflamatória, no qual houve equilíbrio entre a população celular e a substância intercelular. Não houve diferença estatística com o grupo controle. Resultados semelhantes foram encontrados por Silveira (2008) e Valença (2009). Para os autores, a resposta inflamatória do AH Plus diminuiu gradativamente ao passar dos tempos experimentais, devido ao um maior tempo de presa do AH Plus, onde reação inflamatória inicial deve-se às aminas presentes em sua composição, que aceleram a polimerização.

Segundo Ireno e Barros (2009), o material selante AH Plus implantados em tecido conjuntivo subcutâneo desencadeou um processo inflamatório bastante sutil, e que não foi observado alteração no padrão normal de cicatrização, sugerindo assim

que o material não interfira no processo regenerativo.

A capacidade do AH Plus® em induzir uma reação inflamatória inicial pode estar relacionada com a liberação de formaldeído durante a reação de presa e pelo componente Bisfenol-A-diglicidil éter, presente em sua formação. Porém, a liberação de formaldeído pelo AH Plus® é de 3,9 p.p.m, portanto mínima (OKINO NETO et al., 2010).

A adição do cimento AH Plus® ao cimento retroobturador MTA com o objetivo de melhorar a sua aplicação clinica, parece viável e permite a associação das boas propriedades dos dois materiais, entretanto, não existem trabalhos que avaliem as propriedades físicas, químicas e biológicas destes materiais de forma associada. Sugere-se, portanto, a realização de mais estudos com o objetivo de tornar viável a sua utilização clínica.

CONCLUSÃO

De acordo com os resultados obtidos conclui-se que.

- A resposta tecidual induzida pelos materiais testados foi semelhante nos períodos de 7 e 50 dias;
- A adição do cimento AH Plus® aos cimentos MTA Angelus® e Portland não influenciou no comportamento biológico dos mesmos;
- As reações inflamatórias induzidas pelos materiais diminuíram com o tempo.
- Mais estudos devem ser realizados.

REFERÊNCIA

ARAKI, K. et al. Reduced cytotoxicity of a root canal sealer through eugenol substitution. **J. Endod., Baltimore**, v.19, n.11, p.554-557, nov.1994.

ARAÚJO, C. J. R. Estudo histológico comparativo entre o MTA e o cimento de Portland. **Rev. de Odontol. da Univ. Cidade de São Paulo** v. 19 n. 2, p.137-146, mai./ago. 2007.

BARBOSA, S.V.; ARAKI, K.; SPANGBERG, L.S.W. Citotoxicity of some modified root canal sealers and their leachable components. **Oral Surg. Oral Med. Oral Pathol., St. Louis**, v.75, n.3, p.357-361. mar. 1993

BERBERT, C.C.V.; CONSOLARO, A. Influência de cimentos endodônticos na irrigação neutrofílica pelo teste "Skin Window". **Rev. Fac. Odontol. Bauru**, Bauru, v.2, n.2, p.81-8. abr./jun. 1994

BERNABÉ, P. F. E. et al. Comparative Study of MTA and Other Materials in Retrofilling of Pulpless Dogs' Teeth. **Braz. Dent. J.,** v. 16 n. 2 p.149-155. ago., 2005

BOGEN, G., KUTTLER, S. Mineral trioxide aggregate obturation: a review and case series. **J Endod.**, v. 35, p. 777–790, 2009.

BORTOLUZZI, E. A. **Avaliação da reação do tecido subcutâneo de ratos à implantação dos cimentos MTA e Portland brancos acrescidos de radiopacificadores.** 2005. Dissertação (Mestrado) - Faculdade de Odontologia da Universidade de São Paulo, Bauru, 2005.

CAMARGO, W.R. **Interação dos cimentos Sealapex e CRCS com os macrófagos**: estudo morfológico dos efeitos citotóxicos. 1993. Dissertação (Mestrado) - Faculdade de Odontologia da Universidade de São Paulo; Bauru, 1993.

CONSOLARO, A. **Inflamação e Reparo:** um sílabo para a compreensão clínica e implicações terapêuticas. Maringá: Dental Press Editora; 2009.

COSTA, C.A.S.; SOUZA, P.P.C. Testes de Citotoxidade em culturas de Células. In: ESTRELA, C. **Metodologia Científica. Ciência. Ensino. Pesquisa**. São Paulo: Artes Médicas; 2005. Cap. 11: p.211-230.

DAVINI, F. et al. Resposta tecidual subcutânea em ratos frente a implantes de cones de guta-percha e cones de resilon**. Rev da APCD**. v. 62 n. 3.p.173-5, mai/jun 2008.

DUARTE, M. A. H. et al. Avaliação da contaminação do MTA Angelus e do cimento de Portland. **J Brás. Clin. Odontol. Int,** Curitiba, v.6, n.32,p. 155-157, mar./abr. 2002.

ECONOMIDES, N. et al. Experimental study of the biocompatibility of four root canal sealers and

Falcão, L.F. et al.
their influence on the zinc and calcium content of several tissues. **J. Endod., Baltimore**, v.21,n.3, p.122-127, Mar. 1995

EL-MA'AITA, A.M.; QUALTROUGH, A.J.; WATTS, D.C. A micro-computed tomography evaluation of mineral trioxide aggregate root canal fillings. **J Endod**., v. 38, p. 670–672 2012.

ESTRELA, C. **Metodologia Científica** - Ciência. Ensino. Pesquisa. 2. ed. São Paulo: artes Médicas; 2005.

FALCÃO, L.F. et al. Avaliação da Biocompatibilidade de Quatro Cimentos Endodônticos: Estudo em Subcutâneo de Ratos. **Pesq. Bras. Clin. Integr**. v.11, n. sup. p.11, nov. 2011.

GAVA, E.; LUIZ, M. R. Potencial do MTA e Sealapex Agregado ao MTA no selamento apical. **Rev Odontol Bras Central**. v. 20, n. 53, p. 155-159, set. 2011

GOMES FILHO, J.E. et. al. A Mineral Trioxide Aggregate Sealer Stimulated Mineralization. **J. Endod. Baltimore**,. v.35, n.2, p.256-260, fev., 2009.

HAUMAN, C.H.J.; LOVE, R.M. Biocompatibility of dental materials used in contemporary endodontic therapy: a review. Part 1. Intracanal drugs and substances. **International Endodontic Journal**, v. 36, p. 75–85, 2003.

HOLLAND, R. et al. Estudo histológico do comportamento do tecido conjuntivo subcutâneo do rato ao implante de alguns materiais obturadores de canal radicular. Influência da proporção pó/líquido**. Rev. Assoc. Paul. Cir. Dent.,** São Paulo, v.25, n.1, p.101-110, jan./fev 1971.

HOLLAND, R. et al. Mineral trioxide aggregate repair of lateral root perforations. **I. Endodontic.** v. 26, n. 5, p. 288-90, maio, 2000.

HOLLAND, R. et al. Agregado de Trióxido Mineral (MTA): Composição, Mecanismo de Ação, Comportamento Biológico e Emprego Clínico. **Revista Ciências Odontológicas**, Marília, v. 5, n.5, p. 7-21. 2002.

IRENO, A. B.; BARROS, P. P. Implantes de selante endodôntico ah plus® em tecidos intraósseo e conjuntivo subcutâneo de ratos **- Anais do XIV Encontro de Iniciação Científica da PUC., C**ampinas, 2009.

KHASHABA, R.M. et al. The response of subcutaneous connective tissue to newly developed calcium phosphate-based root canal sealers. **International Endodontic Journal**, v. 44, 342–52, 2011.

LALIS, M. R. et al. Rat Subcutaneous Tissue Response to Modified Portland Cement, a New Mineral Trioxide Aggregate. **Braz. Dent. J**. v.20 n.2 p.112-117, abr., 2009.

LEONARDO, R.T. **Avaliação da citotoxicidade de cimentos endodônticos, quanto à alteração morfológica e a liberação de peróxido de hidrogênio, em culturas de macrófagos peritoneais de camundongos.** 1997. Tese. (Doutorado) - Faculdade de Odontologia da Universidade de São Paulo; Bauru, 1997.

MALLOY, D. et al. Comparative tissue of a new endodontic sealer. **Oral Surg. Oral Med. Oral Pathol.,** St. Louis,: v.73, n.4, p.490-493 1992 Apr.

MARQUES, A.A. et al. Morphological analysis of tissue reaction caused by a new endodontic paste in subcutaneous tissue of rats. **Journal of Conservative Dentistry**, v. 14, 309–13, 2011.

MARTÍNEZ LALIS, R. et al. Rat Subcutaneous Tissue Response to Modified Portland Cement, a New Mineral Trioxide Aggregate. **Braz. Dent. J**. v.20 n.2 p.112-117 abr. 2009.

MOTA, C.C.B.O. et al. Propriedades e aspectos biológicos do agregado trióxido mineral: revisão da literatura. **Rev Odontol UNESP, Araraquara**; v.39 n.1 p.49-54, jan./fev., 2010.

MUTOH, N.; TANI-ISHII, N. A biocompatible model for evaluation of the responses of rat periapical tissue to a new zinc oxide-eugenol sealer. **Dental Materials Journal**, v. 30, p. 176–82, 2011.

OKINO NETO, K.; MOURA, A. A. M.; DAVIDOWICZ, H. Estudo comparativo da reação tecidual conjuntiva de ratos, frente a três cimentos endodônticos resinosos. **J Health Sci Inst**.; v. 28, n.1, p.67-70, 2010.

OLSSON, B. SLIWKOWSKI, A. LANGELAND, K. Subcutaneous implantation for the biological evaluation of endodontic materials**. J. Endod., Baltimore**. 1981 Aug: v.7, n.8, p.355-367, ago.1981.

ÖZBAS, H. DINDAR, S. Histopathological evaluation of tissue reactions to titanium dioxide in comparison with calcium hydroxide. **Int. Endod. J., Oxford**, v.29, n.3, p.206, maio, 1996.

PARIROKH, M.; TORABINEJAD, M. Mineral trioxide aggregate: a comprehensive literature review—part III: clinical applications, drawbacks, and mechanism of action. **J Endod.**, v. 36, p. 400–413, 2010.

PASCON, E.A.; SOUSA, C.J.A.; LAMGELAND, K. Biocompatibilidade de materiais endodônticos. Resposta do tecido ósseo de cobaia à resina poliuretana derivada do óleo de mamona - Parte 3**. Rev. ABO Nac**., São Paulo, v.8, n.6, p.356-368, dez/jan, 2000.

PASCON, E.A. et al. Biocompatibilidade de materiais endodônticos. Citotoxicidade da resina poliuretana derivada do óleo de mamona - Parte 1**. Rev. ABO Nac**., São Paulo. v.8, n.4, p.238-246, ago./set, 2000.

PERASSI, F.T. et. al., Estudo morfológico da resposta tecidual a quatro cimentos endodônticos**. Rev Odontologia da UNESP**.: v.37, n. 2, p.117-124. 2008

PERASSI, F.T. et al. Secretion of Tumor Necrosis Factor-alpha by Mouse Peritoneal Macrophages in the Presence of Dental Sealers, Sealapex and Endomethasone. **J. Endod., Baltimore**.: v.30, n.7, p.534-537, jul., 2004.

PERTOT, W.J. et al. In vivo comparison of the biocompatibility of two root canal sealers implanted into the mandibular bone of rabbits. Oral **Surg. Oral Med. Oral Pathol., St. Louis**. v.73, n.5, p.613-620, maio., 1992.

PORTELA, J.V.V. **Biocompatibilidade às diferentes porções do conteúdo dos tubos de cimento AH Plus pela implantação subcutânea.** 2006. Dissertação. (Mestrado) - Centro de Pesquisas Odontológicas São Leopoldo Mandic, Campinas, 2006.

QUEIROZ, C.E.S. **Avaliação da citotoxicidade de cimentos endodônticos quanto à liberação de peróxido de hidrogênio e óxido nítrico em culturas de macrófagos peritoneais de camundongos.** 1997. Dissertação. (Mestrado) - Faculdade de Odontologia da Universidade Estadual Paulista, Araraquara, 1997.

ROBBINS, S.L.; COTRAN, R.S.V. **Patologia Bases Patológicas das Doenças.** 7. ed. Rio de Janeiro: Elsevier; 2005.

SCHWARTZ, R. S. et al. Mineral trioxide aggregate: a new materal for endodontics. **J. Amer. Dent. Assoc.**, v. 130, n. 7, p. 967-975, jul, 1999

SILVA, R.A. et al. (2009) Subcutaneous tissue response of isogenic mice to calcium hydroxide-based pastes with chlorhexidine**. Brazilian Dental Journal**, v. 20, p. 99–106, 2009.

SILVEIRA, C. M. M. Avaliação da biocompatibilidade de 4 cimentos endodônticos: estudo no tecido conjuntivo subcutâneo de ratos. 2008. Dissertação. (Mestrado) - Universidade Estadual de Ponta Grossa, Ponta Grossa, 2008.

SOUSA, C.J.A. et al. Comparison of the Intraosseous Biocompatibility of AH Plus, EndoREZ, and Epiphany Root Canal Sealers**. J. Endod., Baltimore**, v.32,n.7, p.656-662., jul., 2006.

TORABINEJAD, M.; CHIVIAN, N. Clinical applications of mineral trioxide aggregate. **J. Endod.**, v. 25, n. 3, p. 197-205, mar., 1999.

TORNEK, C.D. Reaction of hamster tissue to drugs used in sterilization of the root canal. **Oral Surg. Oral Med. Oral Pathol. St. Louis**, v.14, n.6, p.730-747, jun. 1961.

TORNEK, C.D. Reaction of rat connective tissue to polyethylene tube implants. Part I. **Oral Surg. Oral Med. Oral Pathol. St. Louis**.: v.21, n.3, p.379-387, mar., 1966.

VALENÇA, P.C. Estudo comparativo de quatro diferentes cimentos endodônticos através da análise histológica e imunoistoquímica. 2009. Dissertação. (Mestrado) - Universidade Positivo, Curitiba, 2009.

VIOLA, N.V. et al. Biocompatibility of an experimental MTA sealer implanted in the rat subcutaneous: quantitative and immunohistochemical evaluation. **Journal of Biomedical Materials Research Part B: Applied Biomaterials**, v. 100, n. 7, p. 1773–81, out., 2012.

VITA, W.S. et al. **Análise** morfológica sequencial da resposta tissular ao implante de dois diferentes materiais retrobturadores no tecido subcutâneo de ratos wistar**. Rev. Pós Grad.** v.15 n.2 p.121-128, nov. 2008.

ZMENER, O.; GUGLIEMOTTI, M.B.; CABRINI, R.L. Tissue response to an experimental calcium hydroxide-based endodontic sealer: a quantitative study in subcutaneous conective tissue of the rat. **Endod. Dent. Traumatol., Baltimore**,: v.6, n.2, abr., 1990.

Submissão: 05/04/2017

Aprovação: 25/09/2017